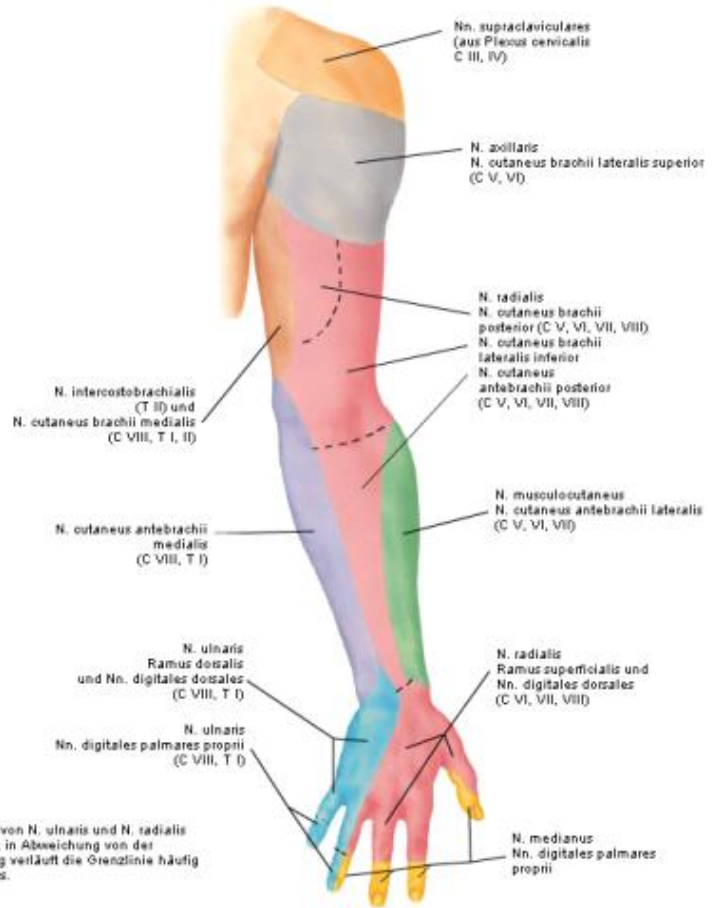
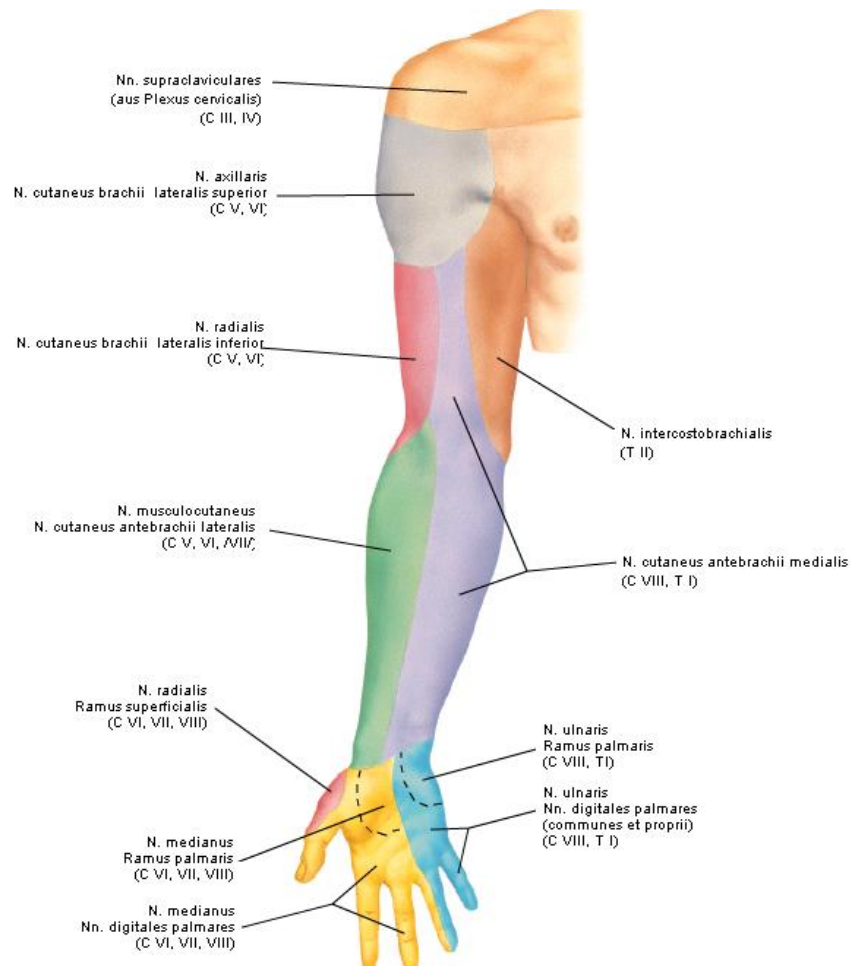


Periphere Nervenversorgung obere Extremitäten

Ansicht von hinten (dorsal)

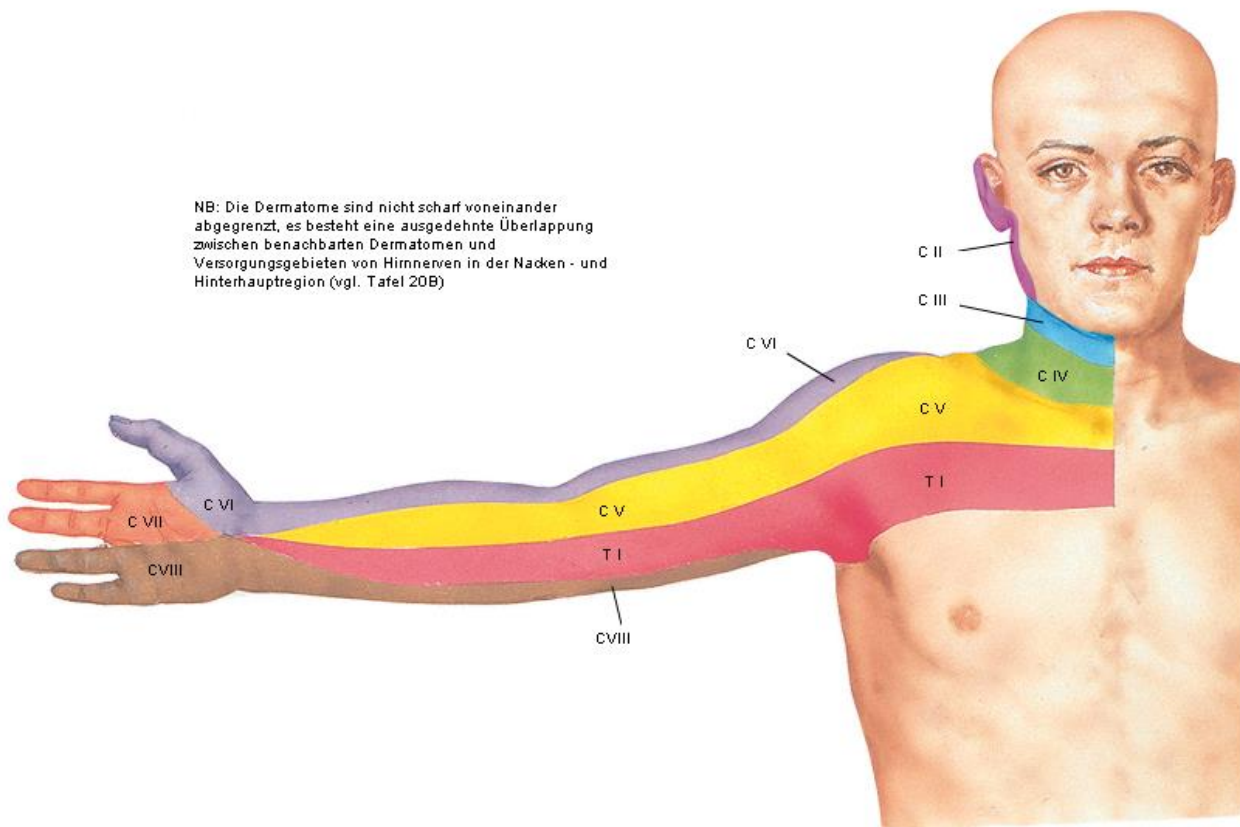


Ansicht von vorne (ventral, palmar)



Nervenwurzeln (Dermatome) der oberen Extremität

Ansicht von vorne (ventral)



Ansicht von hinten (dorsal)

